Kieferbrüche als Folge von Zahnextraktionen

Inaugural-Dissertation

zur

Erlangung der Doktorwürde in der Zahnheilkunde

verfaßt und einer

Hohen Medizinischen Fakultät

der

Bayerischen Ludwig-Maximilians-Universität

zu München

vorgelegt von

Josef Meixner

Zahnarzt aus Traunstein

München 1937

Druckerei u. Verlag wissenschaftlicher Werke Konrad Triltsch, Würzburg

Gedruckt mit Genehmigung der Medizinischen Fakultät München.

Referent: Privatdozent Dr. Otto Schneider.

Meiner lieben Mutter!

Digitized by the Internet Archive
in 2026

https://archive.org/details/IA40153309_0181

Während früher traumatische Frakturen der Kiefer in der Stadt durch Betriebsunfälle, auf dem Lande durch Hufschlag verursacht wurden, kommen heute andere Ursachen in Betracht. An erster Stelle steht der Verkehrsunfall, an zweiter der Faustschlag, meist bei Schlägereien entstanden, dann erst folgen Betriebsunfälle, Hufschlag und Sportverletzungen.

Auffallend ist, daß keine einzige Kieferfraktur im Anschluß an eine Extraktion vorgekommen ist.

Viele Autoren wie Reichenbach, Jonas, Weber, Lahr, Kallmeyer u. a. m. berichten davon, daß sie nie eine Fraktur nach Zahnextraktion gesehen haben.

Dagegen findet man im alten Schrifttum, in einer Zeit, wo das Instrumentarium der Zahnärzte verschiedene Formen umfaßte, zu welchen der Pelikan, der Überwurf, der Schlüssel, der Geis-Fuß, der Hacken und unzulängliche Zangen gezählt wurden, häufig Angaben und Hinweise auf Kieferbrüche, die durch Extraktionen verursacht wurden.

Um die folgenden von Scheff angeführten Beispiele besser verstehen zu können, möchte ich eine kurze Beschreibung der wichtigsten oben angeführten Instrumente, die heute nur noch historischen Wert haben, vorausschicken.

Der Pelikan: Nach Carabelli soll Peter Forest (1597), nach Linderer und Geist-Jakobi jedoch Ryff (1597) der erste gewesen sein, welcher den Pelikan erwähnte.

Nach Bücking, der die alte Form des Pelikans verbessert hat, besteht dieses Instrument aus zwei Teilen:

1. Einer geraden solid konstruierten, 10 cm langen Stemmstange mit Holzgriff an dem einen Ende und einem radförmigen, mit feinen Zähnen besetzten, metallenen Teil, Krone genannt, an dem anderen.

2. Aus einem etwa 6 cm langen Hacken mit einer der Krone zugewendeten Klaue, welcher in einer Aussparung in der Mitte der Stemmstange mittels Schraube verstellbar fixiert ist.

Anwendung: Die Krone des Pelikans wird labial oder bukkal an den zu entfernenden Zahn gelegt, der Hacken angedrückt, sodaß dessen Klaue den Zahn lingual faßt und dann wird durch Hebelbewegungen extrahiert.

Der Überwurf: Er ist dem Pelikan ganz ähnlich und die

Bezeichnung rührt daher, weil der Hacken, welcher dem des Pelikans ähnlich ist, über die Stemmstange geworfen, bzw. gelegt wird. Die Stemmstange hat beim Überwurf im Gegensatz zum Pelikan einen Schnabel (Kralle). Die Schraube ist hier in den Griff der Stemmstange selbst eingeschnitten, sodaß man durch Umdrehen des Handgriffes, während der Hacken festgehalten wird, den Schnabel des Hackens und die Kralle der Stemmstange, je nachdem man rechts oder links dreht, näher zusammenbringt oder entfernt.

Anwendung: Die Wirkung des Überwurfs erfolgt in der Richtung der Stemmstange und er soll, was seine Gestalt und Applikation betrifft, unter allen Zahninstrumenten der Zahnzange am nächsten stehen.

Der Zahnschlüssel: Bücking führt die Bezeichnung teils auf die Gestalt, teils auf den Gebrauch dieses Instrumentes zurück.

Mit der Konstruktion des Schlüssels glaubte man jenen Mängeln abzuhelfen, die den bisher beschriebenen Instrumenten noch immer anhafteten. Der Schlüssel besteht aus einem Querhefte oder der Handhabe, aus einer geraden, etwa 10 cm langen Stange, die an ihrem Ende einen Bart trägt, ähnlich wie bei einem Schlüssel und der einen Einschnitt aufweist zur Aufnahme eines gekrümmten kurzen Hackens, der mittels einer Schraube am Barte befestigt wurde.

Maury hat an dieser ursprünglichen Form des Zahnschlüssels verschiedene Verbesserungen vorgenommen: Beweglichkeit des Griffes, der früher fix war, Krümmung des Schaftes und die fast rechtwinkelig angebrachten Hacken.

Anwendung: Die Wirkung des Schlüssels entspricht der eines Hebels, weshalb die damit ausgeübte Kraft eine sehr große ist. Der Bart des Schlüssels nimmt seinen Stützpunkt am Zahnfleisch des zu extrahierenden Zahnes.

Der Hacken: Für gewisse Fälle z. B. um die Wurzeln frakturierender Zähne zu entfernen, wurde der Hacken als besonders zweckmäßiges Instrument empfohlen. Der Hacken besteht aus einer 10 cm langen Stange, welche durch ein Heft der Länge nach hindurchgeht und hinten fest vernietet ist. An der Spitze teilt sich die Stange in den eigentlichen Hacken und den in entgegengesetzter Richtung schauenden Geißfuß.

Anwendung: Die Wirkungsart des Hackens ist dem des heute gebräuchlichen Geißfußes entgegengesetzt.

Diese Instrumente, wozu noch später der Hebel und die Serrsche Schraube kamen, waren es, welche die nun angeführten Autoren hauptsächlich bei ihren Operationen benutzten.

Cornelius Celsus erklärt am Ende des 1. Jhh. v. Chr. in seiner Enzyklopädie, daß die Entfernung eines festsitzenden Zahnes immer mit großen Gefahren verbunden sei und befürchtete

nicht nur Verrenkung, sondern auch Bruch der Kiefer. Deshalb scheint Celsus die Zange sehr selten benützt zu haben.

Noch ängstlicher waren die arabischen Ärzte und sie vermieden gerne die Extraktion.

Abul-Casim († 1106) hat zahlreiche üble Zufälle beobachtet, die tölpelhafte Bartscherer durch gewaltsames Vorgehen herbeiführten: starke Nachblutungen, Zahn- und Kieferfrakturen, wobei sitzengebliebene Wurzeln und Knochensplitter gefährliche Komplikationen hervorriefen.

Besonders eifert später Guy v. Chauliac gegen diese Zustände und will die Extraktion als wichtigen Eingriff nur von Ärzten ausgeführt wissen.

Weiter erwähnt der Anatom Fabricius ab Aguapedente (1537—1619) besonders schwere Kieferverletzungen nach Extraktion und erzählt: „daß er öfter die halbe Kinnlade in Stücken ausgezogen habe, ja sogar einmal eine ganz verfaulte, welche infolge eines unglücklich ausgezogenen Zahnes in diesen Zustand geraten war."

Theodor Zwinger meint, daß man das Zahnausziehen billig den Marktschreiern und Bartscherern überlassen solle, da Brüche der Kinnladen, Zerreißungen des Zahnfleisches und heftige Blutungen dabei unvermeidlich seien.

Peter Fauchard (1690—1762), der eigentliche Begründer der Zahnheilkunde empfiehlt manche Zähne erst mit dem Pelikan loszurütteln und dann mit der Zange auszunehmen, weil sonst die Kinnlade zu leicht verletzt würde.

Jourdain (1759) meint, daß Brüche der Kinnladen, die beim Zahnausziehen nicht selten vorfallen, ganz gefahrlos sind und man hat dabei nichts zu tun, als die abgebrochenen Stücke wieder gehörig anzudrücken, worauf sie stets wieder verwachsen.

Thomas Berdmore ist der Ansicht, daß, wenn beim Ausziehen eines Zahnes die Kinnlade verletzt wird, so ist dies immer Folge schlechter Instrumente.

Johann Aitkin, der eine Verbesserung des Englischen Schlüssels vornahm, meint, dieser, der gewöhnliche Englische Schlüssel nämlich wirkt in horizontaler Richtung, quetscht daher allemal das Zahnfleisch und zerbricht, unter sechs Fällen fünfmal die Zahnlade.

John Hunter versichert, alle bekannten Werkzeuge zum Ausnehmen von Zähnen wirken seitlich und brechen daher fast immer einen Teil der Zahnlade ab.

Bei Richter ist die Ausziehung eines Zahnes eine höchst wichtige Operation und er sagt: „selten bedient man sich des Pelikans oder des Englischen Schlüssels, ohne dabei einen Teil des Alveolarfortsatzes zu zerbrechen.

Weiter berichten über verunglückte Schlüsseloperationen Schlenker und Scheff.

So bekam Schlenker von einem Freund, einem Wundarzt, dessen Können er sehr hoch einschätzt, folgenden Zeitungsartikel unter der Überschrift „Eine verunglückte Zahnoperation" zugeschickt. Darin heißt es u.a.: Der 26jährige Maurer X stand mit zerrissenem Unterkiefer und schiefem Munde schlecht und schwer sprechend dem beschuldigten Wundarzt gegenüber, welcher ihm im vorigen Jahre einen Zahn herausziehen sollte, statt dessen aber den linken Unterkiefer zersprengte. Das Stück des Unterkiefers, welches bei diesem unglückseligen Zahnrisse mitging, war 4 cm lang und enthielt noch die darin früher festgesessenen Zähne. — Die sachverständigen Ärzte sprachen dem Operateur die Schuld zu, da der ohnehin gefährliche Zahnschlüssel mit Hebelvorrichtung falsch angewandt worden sei. Schlenker jedoch betrachtet auf Grund seiner Literaturkenntnisse diesen Fall in der damaligen Zeit als nicht vereinzelt dastehend, und berichtet selbst noch über einen ähnlich gelagerten Fall.

Baume hat mehrfach Frakturen gesehen, welche die Alveolen von zwei oder drei Zähnen umfaßten und stets die Gegend der Mahlzähne betrafen.

Auch Scheff erwähnt, daß er mehrere Präparate besitzt, die von ähnlich unglücklichen Extraktionen herrühren.

In zwei von Delestre mitgeteilten Fällen erstreckte sich der Bruch des Alveolarfortsatzes vom Unterkieferwinkel bis zum Eckzahn, bzw. vom $_1$M bis zum M_2.

Ritter behandelte ebenfalls eine von einem Heilgehilfen bei der erfolglos versuchten Extraktion eines ^{3}M verursachte Alveolarfraktur.

Auch der Hebel erweist sich bei ungeschickter Führung im Oberkiefer als gefährliches Instrument.

Nach Cattlin wurden bei einer Extraktion mit demselben die Tuberositas, ein Teil vom Processus pterygoideus und vom Boden des Antrums abgebrochen.

Auch Browning frakturierte bei Aushebelung eines oberen Molaren den Alveolarfortsatz in bedeutendem Umfange.

Obwohl die Literatur nur spärliche Belege dafür bringt, mag früher bei fast ausschließlicher Anwendung des Schlüssels auch der vollständige Kieferbruch, speziell des Unterkiefers häufig vorgekommen sein.

Désirebade berichtet einen Fall; vier weitere von Delestre gesammelt, zitiert Albrecht ausführlich. Es handelt sich dabei um drei Schlüsselextraktionen unterer Molaren und einen von einem Hufschmied ausgeführten Eingriff, die sowohl einfache, als auch doppelte Frakturen der Mandibula herbeiführten.

Unter „Fractura maxillae“ beschreibt Schlenker vier unglückliche Extraktionen, wobei aber anscheinend teilweise nur der Alveolarfortsatz in bedeutendem Umfange, nicht aber der Kieferkörper frakturiert wurde.

Eine Infraktion des Unterkiefers und Fraktur des Processus alveolaris teilt ferner Grevers bei einer Schlüsselextraktion mit, während Baume bei einer Entfernung eines Molaren eine Fraktur des Processus condyloideus beobachtet hat.

Endlich wird in der Literatur öfters erwähnt, daß unbesonnene Eingriffe von seiten allerhand Laien oder fahrlässigen Pfuschern besonders umfangreiche Kieferverletzungen mit entsprechend schweren Folgeerscheinungen herbeiführten.

Guyler führt folgenden von Fritsch berichteten Fall an. Ein Grobschmied nahm bei der Extraktion eines M^2 den ganzen Alveolarfortsatz und die zugehörigen 6 vollständig gesunden Zähne mit. Die Oberkieferhöhle wurde freigelegt. Der Bruch erstreckte sich bis zu den Weichteilen der Nase und endigte am Limbus alveolaris bei ^{1}I. Nach Verheilung der außergewöhnlichen Verletzung war das Gesicht vollkommen entstellt.

Bei Extraktionen mit unseren heutigen Zangen und Hebeln sind totale Kieferbrüche zwar selten, aber nicht völlig ausgeschlossen.

Wichtig ist die Frage, in wieweit beim Eintreten einer Fraktur dem Zahnarzte eine Schuld beigemessen werden kann, bzw. ob unter normalen Verhältnissen, die bei der Extraktion ausgeübte Gewalt hinreicht, eine Fraktur, speziell eine solche des Unterkiefers zu erzeugen. Hier kann man sagen, daß bei einer gewöhnlichen Zahnextraktion dies kaum möglich ist. Dagegen ist es wohl denkbar, daß bei sehr brüsken Extraktionsversuchen sich eine Fraktur ereignet. Das kann stattfinden bei der Anwendung des Lekluseschen Hebels zur Extraktion eines im Kiefer fest eingekeilten unteren Weisheitszahnes, oder wenn man bei einem frakturierten unteren Molaren einen Hebel zwischen die Wurzeln einstößt, um so die Brücke zwischen denselben gewaltsam zu sprengen. Solche Eingriffe wird man aber heute wohl meist vermeiden, denn man kommt viel schneller zum Ziele, wenn man mit Hammer und Meißel den Alveolarfortsatz abträgt.

Dr. Max Tritschler berichtet folgenden Fall:

Ein etwa 35jähr. Patient ließ sich den M_1 extrahieren. Nach beeidigter Zeugenaussage des Patienten faßte ihn der Behandelnde, während er mit der rechten Hand mittels Molarenzange den Zahn luxierte, mit der linken Hand, den Kopf des Patienten in die Kopfstütze drückend, bei der Stirn. Der Unterkiefer erhielt bei der Extraktion keine Stütze. Der Patient gibt an, dabei ein heftiges Knakken verspürt und hernach eine starke Blutung aus der Alveole gehabt zu haben. Die vom Verfasser gestellte Diagnose ergab zwi-

schen dem zweiten Prämolaren und dem extrahierten ersten Molaren einen kompliziert gesplitterten Unterkieferbruch nebst Zerreißung des Nervus mandib. und einer kausal sekundären Unterkieferphlegmone.

Verfasser schließt an diesen Vorfall folgende wissenschaftliche Kritik an:

„Der Unterkiefer, aus dem ein Zahn mit großer Gewalt, wie hier, luxiert wurde und der nicht festgehalten wird, sucht sich actio gleich reactio mit seiner gesamten Muskulatur, dem Drehmoment der Luxationsbewegung, entgegengesetzt, anzuspannen. Diese Reactio ist im Gegensatz zu der Actio-Luxationsbewegung eine elastisch wirkende Kraft von ungeheurer Wirkung. Es ist eine wissenschaftlich bewiesene und allgemein anerkannte Tatsache, daß diese im Gleichgewichtssinne zur Luxationsbewegung wirkenden Kaumuskeln: der vordere Schläfenmuskel, der Masseter und der innere Flügelmuskel einen Gesamtquerschnitt von 40 cm^2 besitzen; hieraus ergibt sich der theoretisch berechnete Kaudruck oder hier der der Luxationsbewegung entgegenwirkende elastische Zug von 400 kg. Die höchste experimentell festgestellte Leistung von Nichtathleten beträgt im Bereiche der Molaren etwa 128 kg, die durchschnittliche Leistungsfähigkeit etwa 85 kg. Der zu luxierende Zahn wirkt dabei, wenn seine Wurzeln kräftig genug sind, wie im vorliegenden Fall, wie ein Brecheisen, die Zahnzange wie ein Hebelarm an diesem. Die vom Patienten abhängigen elastisch-unstabilisierten Reactio-Zugkräfte der Kaumuskulatur, die eben nur dann entstehen, wenn der Kiefer bei der Extraktion nicht gestützt wird, sind es, die den Kiefer über den 0-Punkt seiner mathematischen Torsionsfunktion gewissermaßen hinübergependelt haben, und es konnte aus physikalischen Überlegungen heraus nicht anders gehen, als daß der Kiefer eben, wie geschehen, an dieser Stelle auseinandersplitterte."

Wurde eine Extraktion lege artis ausgeführt und dennoch eine Fraktur des Kiefers gesetzt, dann tragen pathologische Processe, die den Kieferkörper sehr geschwächt haben, die Hauptschuld an ihrem Zustandekommen.

Solche Spontanfrakturen des Unterkiefers sind infolge sehr verschiedenartiger Processe beobachtet worden, welche die Knochensubstanz zum Schwunde bringen, so daß eine sehr geringfügige Gewalt oder die gewöhnliche Inanspruchnahme beim Kauen zum Bruche der übrig gebliebenen Brücke führen kann. Tuberkulose, umschriebene oder diffuse syphilitische Ostitis und Osteomyelitis spielen für die Entstehung der Spontanfraktur am Kiefer die Hauptrolle. (Linke) Aktinomykose, Tabes, gutartige Tumoren, wie Adamantinom, Zysten, Polykystome, Osteofibrom und auch bösartige Geschwülste oder deren Metastasen, sind seltener die Ursache.

Auch die physiologischen Vorgänge der Altersatrophie des Kie-

ferknochens spielen für die Entstehung eines Kieferbruches nach Extraktion eine Rolle. Nach Wassmund kommt ihnen eine große Bedeutung zu:

„Der Knochen, besonders auch der Unterkiefer, wird am Volumen kleiner, hat also kleineren Querschnitt. Gleichzeitig werden die Trajektorien der Spongiosa schwächer und weniger zahlreich. Die Spongiosa wird weitmaschiger. Auch die Compacta wird dünner und der Knochen also für Röntgenstrahlen leichter durchlässig. Dieser Vorgang der Osteoporose kann soweit gehen, daß Spontanfrakturen eintreten (Schenkelhalsfrakturen). Spontane Frakturen dieser Art werden an den Gesichtsknochen kaum vorkommen, da die immerhin hohe Belastung fehlt, die auf den Knochen der unteren Extremität ruht, doch kann eine geringe Gewalteinwirkung, z. B. eine einfache, rite durchgeführte Extraktion eines einsam zurückgebliebenen Zahnes, ein gelinder Schlag wohl einmal zur Fraktur des senilen atrophischen Kiefers führen."

Wassmund hat unter 300 Kieferbrüchen eine Fraktur durch Extraktion beobachtet, bei der diese Erscheinung der Altersatrophie eine Rolle spielt. Er schreibt darüber:

„Es war der letzte Zahn, der in dem sonst zahnlosen Munde eines älteren Fräuleins noch ausgehalten hatte. Der Unterkiefer war mäßig atrophisch, der Weisheitszahn wurde anscheinend mit dem Drehmeißel entfernt; dabei erfolgte der Bruch."

Nach Scheff kommt vollständiger Kieferbruch anläßlich einer Zangenextraktion zumeist bei skrofulösen, herabgekommenen oder osteomalazischen Individuen vor, und auch nur dann, wenn unvorsichtig operiert wurde.

Er erwähnt zwei Fälle.

Der eine betraf ein 14jähr. skrofulöses Mädchen von schwächlichem Körperbau mit Lungenspitzenkatarrh behaftet. Bei der Extraktion des ersten unteren linken Molars wurde der Unterkiefer in seiner ganzen Dicke quer frakturiert. Der zweite Fall betraf einen Knaben, bei welchem auf der rechten Unterkieferseite der zweite Molar entfernt werden sollte. Bei dieser Gelegenheit frakturierte der Unterkiefer.

Schneider konnte in seiner 20jähr. Tätigkeit am zahnärztlichen Institut München nie einen Kieferbruch als Folge von Zahnextraktion sehen.

Daß auch manchmal verlagerte Zähne die Ursache für einen Kieferbruch abgeben, beweist der von Schneider mitgeteilte Fall:

Im Februar 1936 kam eine etwa 35jähr. kräftige Patientin in die Sprechstunde, um sich im linken Unterkiefer den 8er entfernen zu lassen. Dieser war quer verlagert in der Gegend des Kieferwinkels und war tief im Kieferkörper eingebettet. Es wurde gemeißelt und als der Zahn stark gelockert war, versucht mit dem Hebel zu extrahieren, wobei der Bruch erfolgte. Nach überstandener Osteomye-

litis blieb an der Bruchstelle eine Stufe zurück. (Zu obigem Fall 3 Röntgenbilder.)

Im Oberkiefer hat man bei der Entfernung des 8ers auf die Tuberositas maxillare zu achten. Ist diese nicht durch den herabgreifenden Flügelfortsatz genügend abgestützt, so erfolgt leicht bei der Extraktion sowohl mit dem geraden Hebel, als auch mit der Zange die Absprengung derselben.

Frakturen können an jeder Stelle des Kiefers vorkommen, doch sind sie an gewissen Punkten, von Egger als Schwachpunkte bezeichnet, häufiger. So ist vor allem die Gegend der Eckzähne praedisponiert. Da sich hier das Foramen mentale befindet, und die Wurzel des Eckzahnes weit in die Tiefe des Kiefers herabreicht, so liegt hier die schwächste Stelle des Kieferkörpers. Über die Häufigkeit an anderen solchen Schwachpunkten gehen die Meinungen ziemlich auseinander. Auffallend ist, daß Frakturen im Anschluß an Zahnextraktionen fast nur im Molarenbereich vorkommen. Nach Reichenbach erscheinen im Münchener Klinikmaterial an zweiter Stelle mit 16% die Frakturen im Molarenbereiche.

Reichenbach bemerkt dazu:

„An und für sich ist diese Gegend nicht zu Brüchen geneigt, da doch die Linea obliqua externa und interna den Kieferknochen an dieser Stelle verstärkt. Doch können Zahnlücken als pathologische Schwachpunkte die Ursache abgeben. Auch Brenner erklärt die hohe Zahl mit der leider oft frühzeitig notwendigen Entfernung der Sechsjahrmolaren."

Auch Zementhypertrophie, eine Apposition von neuen Zementschichten um die normale Zementumhüllung der Zahnwurzel, ferner stark gespreizte oder abgekrümmte Wurzeln tragen oft Schuld an dem üblen Ausgang einer Zahnextraktion.

Zum Schlusse vorliegender Arbeit möchte ich feststellen, daß es uns heute unsere Instrumente und unsere Extraktionstechnik, wenn wir von pathologischen Processen und kleinen Verletzungen der Alveolarwand absehen, ermöglichen, jede Extraktion durchzuführen, ohne eine Fraktur befürchten zu müssen.

Wie auch immer der Entstehungsmechanismus der Fraktur des Unterkiefers sein mag, stets gehört eine bedeutende Gewalt dazu um einen so kompakten Knochen zu brechen. Erst unter einem Gewichte von 1100 Pfund sah O. Weber bei direkter Belastung des Kinnes den Unterkiefer eines 44jähr., kräftigen Mannes brechen, während eine Belastung von 1800 Pfund, die seitlich auf die Kieferwinkel einwirkte, bei einem 52jähr. Manne eine indirekte Fraktur erzeugte.

Zum Schlusse möchte ich Herrn Privatdozenten Dr. Schneider für die Überlassung des Themas und die gütige Unterstützung bei dessen Bearbeitung meinen ergebensten Dank aussprechen.

Abb. 1.

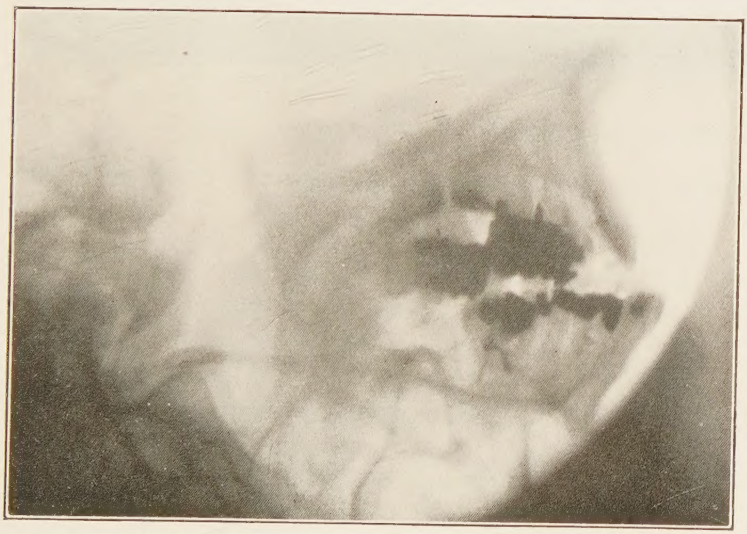

Abb. 2.

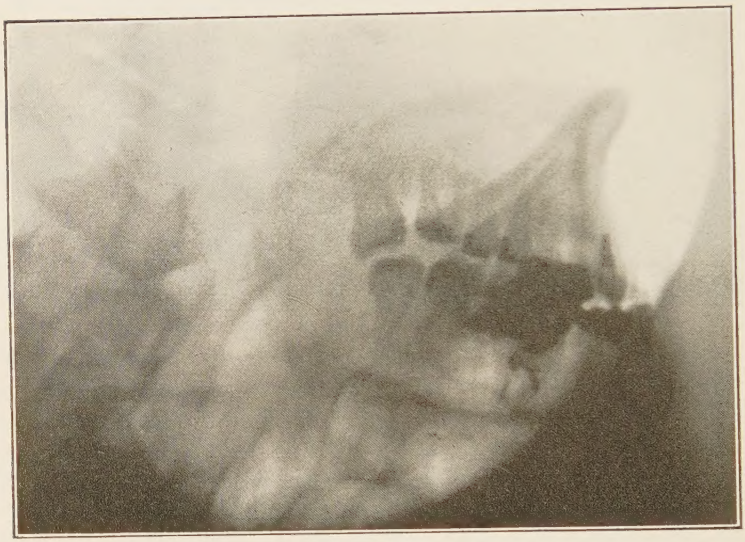

Abb. 3.

Literatur.

Baume: Vgl. Kusch.

Blattmann: Kieferbrüche. Statistik unter besonderer Berücksichtigung der Frakturen bei Zahnextraktionen. Diss. München 1934.

Delestre: Vgl. Kusch.

Egger Fritz: Über die Frakturen des Unterkiefers und ihre Behandlung. Diss. Zürich 1912.

Hamecher Heinrich: Ein Fall aus der Praxis. D.M. f. Z. 1883, H. 4.

Iohannson Lisa: Beiträge zur Statistik der Kieferbrüche an Hand der in den Jahren 1924—1933 an der Münch. Universitäts-Zahnklinik beh. Fälle. Diss. München.

Kusch Erwin: Über üble Zufälle bei Zahnextraktionen. D.Z.W. 1922.

Partsch, Bruhn, Kantorowicz: Handb. der Zahnheilkunde. 1. Bd., Wiesbaden 1917.

Perthes Georg: Verletzungen und Krankheiten der Kiefer. 1932.

Reichenbach Erwin: Leitfaden der Kieferbruchbehandlung. 1933.

Scheff: Die Extraktion der Zähne. 1909. Handb. der Zahnheilkunde, 2. Bd. Wien-Leipzig 1910; Wien-Berlin 1924.

Schlamp und Moral: In Misch, Fortschritte der Zahnheilkunde.

Senger: Zur Geschichte der Zahnextraktion. Diss. Heidelberg 1928.

Sprengel K.: Geschichte der Chirurgie.

Tritschler Max: Kritische Betrachtungen von Folgezuständen nach Zahnextraktionen. D.Z.W. 1930.

Volk Kuno: Zahnextraktionen und deren Komplikationen. Diss. Freiburg 1934.

Waßmund Martin: Frakturen und Luxationen des Gesichtsschädels. 1927.

Lebenslauf.

Als Sohn des Magistratssekretärs Josef Meixner und dessen Ehefrau Betty wurde ich am 20. März 1911 zu München geboren. Nachdem ich die Realschule zu Traunstein besucht hatte, bestand ich im Frühjahr 1932 die Reifeprüfung an der Oberrealschule zu Rosenheim. Ich studierte in München Zahnheilkunde und erhielt dort am 18. Mai 1936 die zahnärztliche Approbation.

Josef Meixner.